

AUTOEXAME DE BOCA PARA PESSOAS COM ANEMIA DE FANCONI



Deutsche
Fanconi-Anämie-
Hilfe e.V.



FANCONI ANEMIA
RESEARCH FUND
Advancing Research. Supporting Families.

www.fanconi.de/icare

1 Instruções

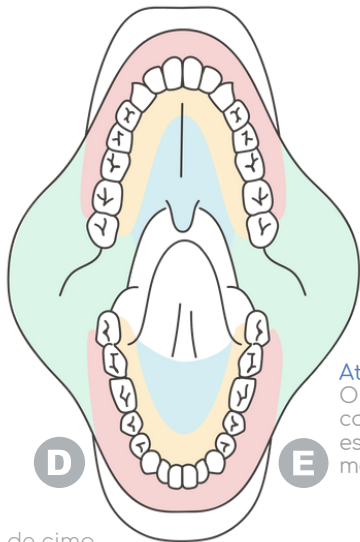
As pessoas com Anemia de Fanconi muitas vezes apresentam alterações visíveis em suas bocas que vem e vão e que não são motivo para preocupações. Raramente, essas alterações (lesões) são pré-cancerosas ou cancerosas. Exames constantes e minuciosos podem permitir a detecção precoce de mudanças que podem ser monitoradas e/ou tratadas eficazmente. Assim, além de visitas regulares ao dentista/estomatologista e ao otorrino* (ouvido, nariz e garganta), recomenda-se o autoexame ou o exame por um membro da família, uma vez ao mês.

* Otorrinolaringologista

PROCEDIMENTOS PARA O AUTOEXAME DE BOCA

1 PARTE DE CIMA DA BOCA

- Ao redor das gengivas externas
- Puxe o lábio superior para cima o máximo possível
- Ao redor das gengivas internas
- Céu da boca, incluindo a parte de trás em direção à garganta
- Bochecha direita (puxe-a para fora para ver o máximo para dentro possível)
- Bochecha esquerda (puxe-a para fora para ver o máximo para dentro possível)

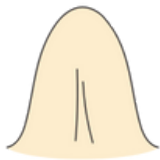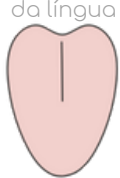


Atenção:
O lado direito do corpo está no lado esquerdo do mapa da boca!

2 PARTE DE BAIXO DA BOCA

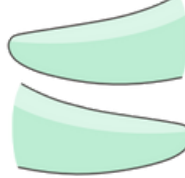- Ao redor da parte de fora das gengivas
- Puxe o lábio inferior para baixo o máximo possível
- Ao redor da parte de dentro das gengivas
- Parte onde repousa a língua (levante a língua)

Parte de cima da língua



Parte de baixo da língua

Lado esquerdo da língua



Lado direito da língua

3 LÍNGUA

- Parte de cima, até o mais para dentro possível
- Parte de baixo da língua e a sua ponta
- Todo o lado direito da língua
- Todo o lado esquerdo da língua

COMO EXAMINAR?

- Examine sempre da mesma forma (por exemplo, da direita para a esquerda e de cima para baixo)
- Ilumine as áreas tanto quanto possível (por exemplo, use um celular, uma lanterna ou um espelho com luz que amplie a imagem)
- Documentação: use o mapa da boca e tire fotos (explicações nas páginas seguintes)

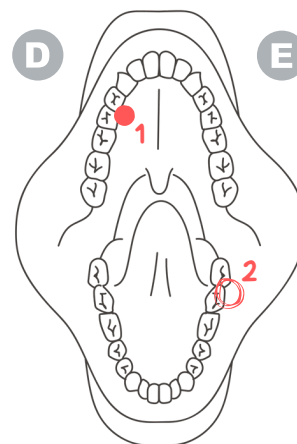
O QUE VOCÊ DEVERIA PROCURAR?

Anote todas as áreas que pareçam diferentes ou estranhas. Exemplos de alterações visíveis estão em: www.fanconi.de/icare

O QUE ANOTAR

Essas manchas ou alterações são novas? Há quanto tempo as tem notado? Como tem mudado? Quais são suas cores? Qual o seu tamanho e textura? Elas doem ou sangram? Haveria uma razão para elas?

EXEMPLO DE DOCUMENTAÇÃO USANDO O MAPA DA BOCA



Marque, numere, descreva e tire uma foto!
Data:

02/04/2022

Número 1:

Está lá desde julho de 2021, sem mudanças

Número 2:

Há uma semana, um pouco inflamada e dolorida, branco-avermelhada, com 3 mm, borda irregular

Faça o download do mapa da boca (para documentação do autoexame) em: www.fanconi.de/icare

INFORMAÇÕES COMPLETAS EM: WWW.FANCONI.DE/ICARE

christine.krieg@fanconi.de
velleuer@uni-duesseldorf.de

CRONOGRAMA DE EXAMES

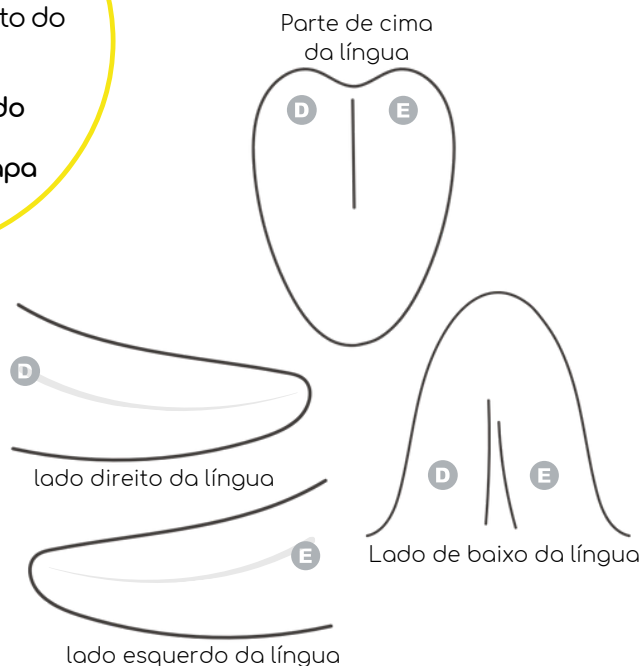
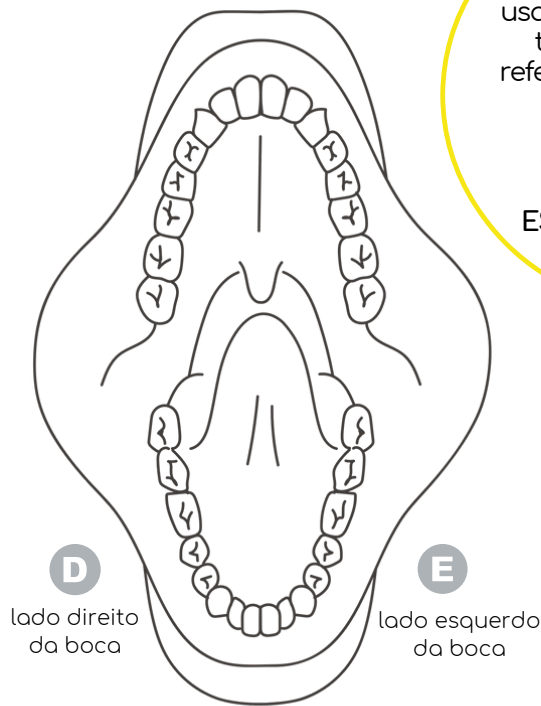
- Check-up a cada seis meses se não houver suspeitas sobre a mucosa oral / Check-up a cada três meses em caso de anormalidades
- Realize o autoexame uma vez por mês.

2 Documentação no mapa da boca

ATENÇÃO!

Na documentação usando o mapa da boca, tenha certeza de se referir ao lado correto do corpo!

O lado DIREITO do corpo está na ESQUERDA do mapa da boca!



DOCUMENTAÇÃO DE MANCHAS E OUTRAS ALTERAÇÕES VISÍVEIS

- 1 Desenhe cada alteração no mapa da boca com cuidado para marcar o lado certo (direito/esquerdo)
- 2 Numere cada alteração e a descreva em mais detalhes
- 3 Tire uma foto com boa iluminação (veja explicações na próxima página)

Date

Número 1: Nova ou antiga? Mudanças? Cor? Tamanho e textura? Dolorida ou sangrando? Explicação?

Número 2: Nova ou antiga? Mudanças? Cor? Tamanho e textura? Dolorida ou sangrando? Explicação?

Número 3: Nova ou antiga? Mudanças? Cor? Tamanho e textura? Dolorida ou sangrando? Explicação?

SE AS ALTERAÇÕES VISÍVEIS NÃO DESAPARECEREM APÓS 2 A 3 SEMANAS, ELAS DEVEM SER EXAMINADAS POR UM MÉDICO!

Para documentar alterações adicionais, use o verso

ANOTE TODAS AS ALTERAÇÕES + TIRE UMA FOTO



Parte de cima da boca: gengivas externas (puxe o lábio superior para cima) – gengivas internas – céu da boca – bochechas direita e esquerda / **Parte de baixo:** gengivas externas (puxe o lábio inferior para baixo) – gengivas internas – local onde repousa a língua
Língua: parte de cima – lados direito e esquerdo – parte de baixo – ponta da língua

3 Documentação fotográfica

DOCUMENTAÇÃO

A documentação ideal inclui dois importantes passos: 1. Anotar alterações visíveis no mapa da boca e descrevê-las minuciosamente. 2. Tirar fotos claras e bem-iluminadas de cada alteração.

DICAS E TRUQUES PARA TIRAR BOAS FOTOS

- Fotos tiradas por outra pessoa são muito mais efetivas que 'selfies' (atenção para registrar corretamente os lados direito e esquerdo).
- Sempre use boa iluminação (luz de uma janela, de uma lanterna...) e tenha um bom foco.
- Tente reduzir reflexos de luz (brilho) no local.
- Tire diversas fotos de diferentes distâncias e ângulos. Inclua estruturas ao redor para referência, e tire uma foto adicional o mais próxima possível, com boa nitidez (veja abaixo).

DOCUMENTAÇÃO FOTOGRÁFICA É IMPORTANTE!

É fácil se esquecer de como uma alteração visível (lesão) era, por exemplo, há apenas duas semanas. As fotos auxiliam a observar e registrar a evolução de uma lesão (melhoras, pioras ou estabilidade). Conhecer essa evolução é muito importante.

ATENÇÃO: OS LADOS DIREITO E ESQUERDO NA FOTO DEPENDEM DA CÂMERA

A inversão das imagens é um desafio para a documentação correta. Câmeras diferentes têm resultados distintos ao tirar fotos.

Câmera frontal do celular (selfie): O lado direito do corpo pode ficar à direita ao se olhar as fotos.

Câmera traseira do celular (câmera principal): O lado direito do corpo pode passar a ser o lado esquerdo ao se olhar as fotos.

É MUITO IMPORTANTE QUE VOCÊ ANOTE AS ALTERAÇÕES VISÍVEIS CORRETAMENTE NO MAPA DA BOCA

EXEMPLOS

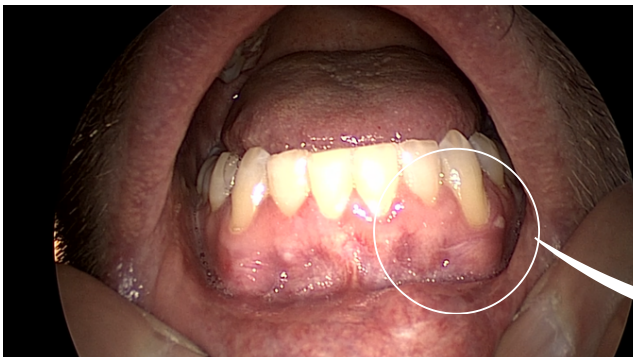

Foto 1: Você pode ver como a alteração se posiciona na parte inferior esquerda da boca.

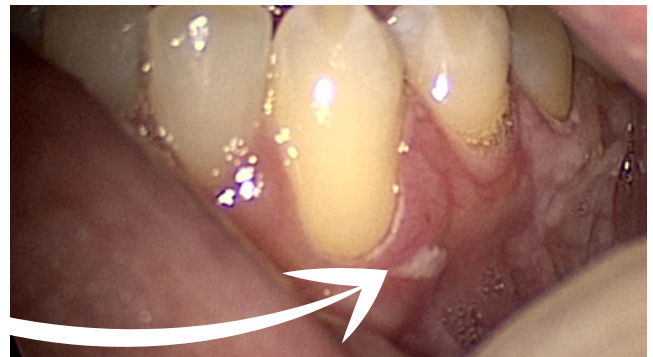

Foto 2: Você pode ver a alteração em detalhes, ela está nítida, bem exposta (nem muito escura, nem muito clara) e não tem reflexo.

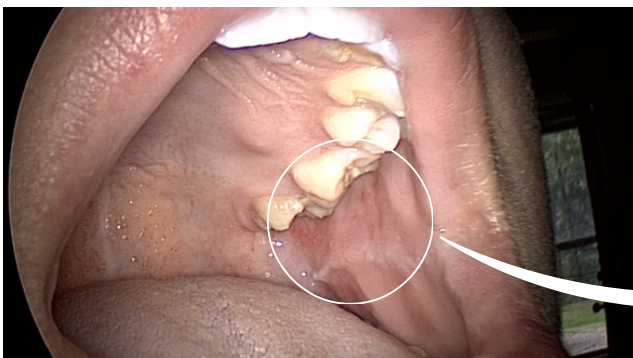


Foto 1: Você pode ver exatamente onde fica a alteração visível na boca.

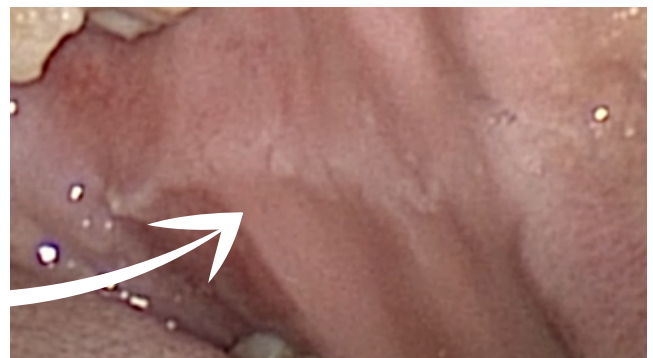

Foto 2: Você pode ver a alteração em detalhes, sem reflexos.

INFORMAÇÕES COMPLETAS EM: WWW.FANCONI.DE/ICARE

christine.krieg@fanconi.de
velleuer@uni-duesseldorf.de

CRONOGRAMA DE EXAMES

- Check-up a cada seis meses se não houver suspeitas sobre a mucosa oral / Check-up a cada três meses em caso de anormalidades
- Realize o autoexame uma vez por mês.

AUTOEXAME DE BOCA PARA PESSOAS COM ANEMIA DE FANCONI

Exemplos de lesões bucais visíveis



Deutsche
Fanconi-Anämie-
Hilfe e.V.



FANCONI ANEMIA
RESEARCH FUND
Advancing Research. Supporting Families.

www.fanconi.de/icare

DETECÇÃO PRECOZE DE MUDANÇAS NA CAVIDADE BUCAL

As pessoas com Anemia de Fanconi muitas vezes apresentam alterações visíveis em suas bocas que vem e vão e que não são motivo para preocupações. Raramente, essas alterações (lesões) são pré-cancerosas ou cancerosas. Exames constantes e minuciosos podem permitir a detecção precoce de mudanças que podem ser monitoradas e/ou tratadas eficazmente. Assim, além de visitas regulares ao dentista/estomatologista e ao otorrino* (ouvido, nariz e garganta), recomenda-se o autoexame ou o exame por um membro da família, uma vez ao mês.

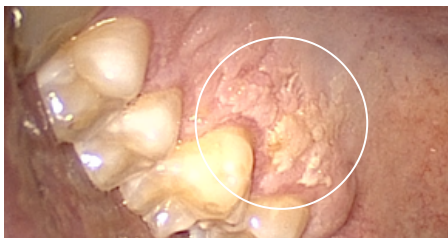* Otorrinolaringologista

O QUE SÃO "MANCHAS OU OUTRAS ALTERAÇÕES VISÍVEIS" (LESÕES)?

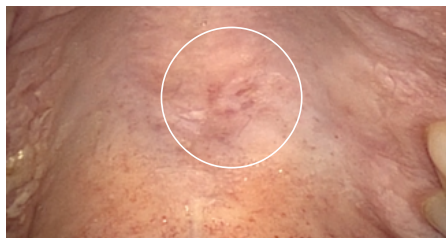Autoexames não substituem a visita regular ao seu médico. Entretanto, é muito útil você mesmo examinar a cavidade oral regularmente e procurar por alterações visíveis. As fotos abaixo mostram exemplos de áreas claramente alteradas que realmente deveriam ser observadas e documentadas. Mesmo que essas áreas sejam pequenas e não tão claramente visíveis, devem ser registradas. Essa é a única forma de fazer uma comparação ao longo de semanas, meses e anos.

EXEMPLOS DE LESÕES

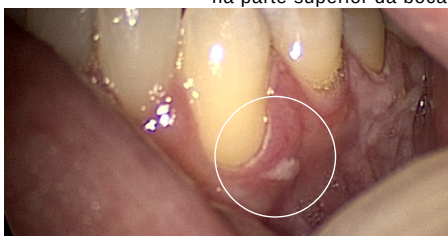
Lesões claramente visíveis SEM câncer ou células pré-cancerígenas



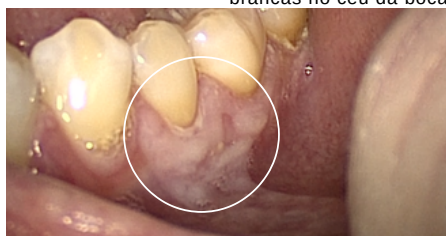
Pronunciada alteração branca na parte superior da boca



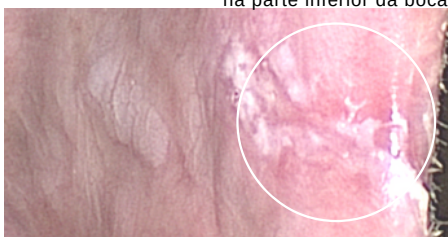Discreta vermelhidão com manchas brancas no céu da boca



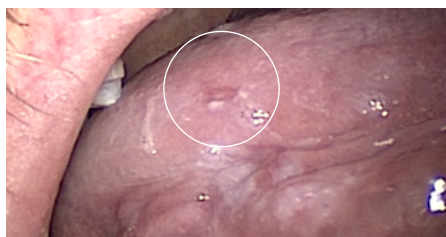Alteração branca pouco visível na parte inferior da boca



Área brilhante na parte de baixo da boca

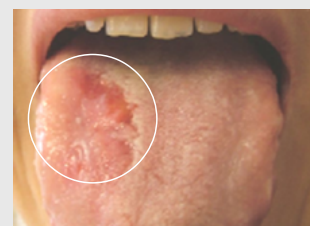
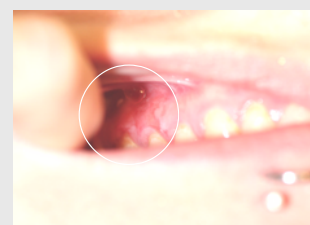
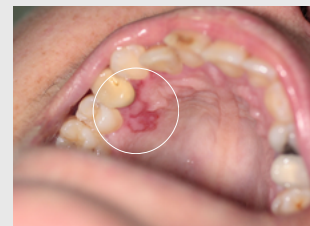Alterações brancas nos cantos da boca



Pequena mancha vermelho-esbranquiçada na borda da língua

Lesões COM câncer ou células pré-cancerígenas



Assim que uma alteração tiver não só aspecto esbranquiçado mas branco-avermelhado, vermelho ou vermelho-sangue, recomendamos consulta imediata com um especialista.

*** IMPORTANTE: Se as alterações visíveis não desaparecerem após 2 a 3 semanas, elas devem ser examinadas por um especialista!**

ASPECTOS A ANOTAR AO OBSERVAR UMA ALTERAÇÃO

A alteração é nova? Há quanto tempo está lá? Há razões para ela, como queimaduras por alimentos quentes, mordidas, aparelhos dentários ou infecções? Quais as mudanças dessa alteração? Qual a sua cor? Qual é o seu tamanho e textura? Ela dói ou sangra? Anote cada detalhe.

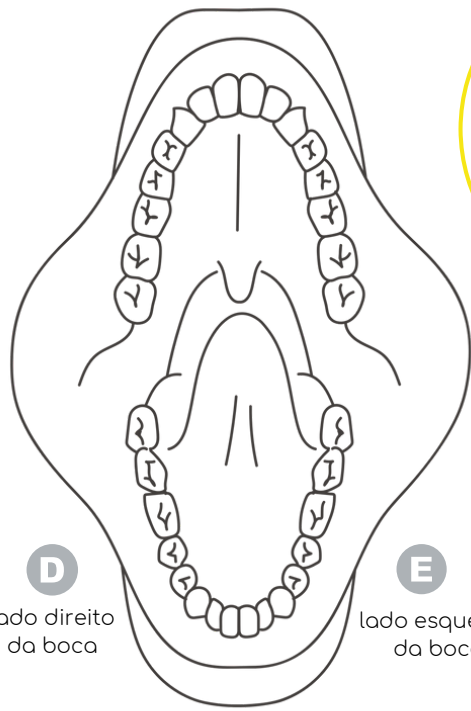
INFORMAÇÕES COMPLETAS EM: WWW.FANCONI.DE/ICARE

christine.krieg@fanconi.de
velleuer@uni-duesseldorf.de

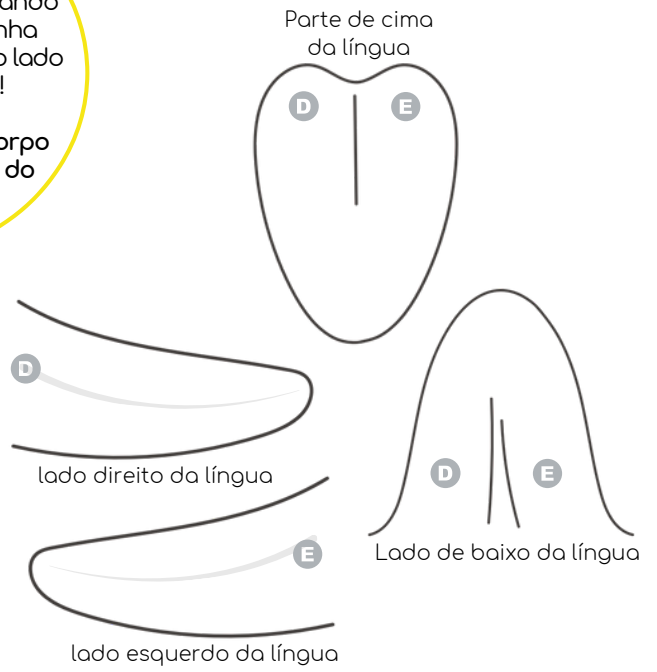
CRONOGRAMA DE EXAMES

- Check-up a cada seis meses se não houver suspeitas sobre a mucosa oral / Check-up a cada três meses em caso de anormalidades
- Realize o autoexame uma vez por mês.

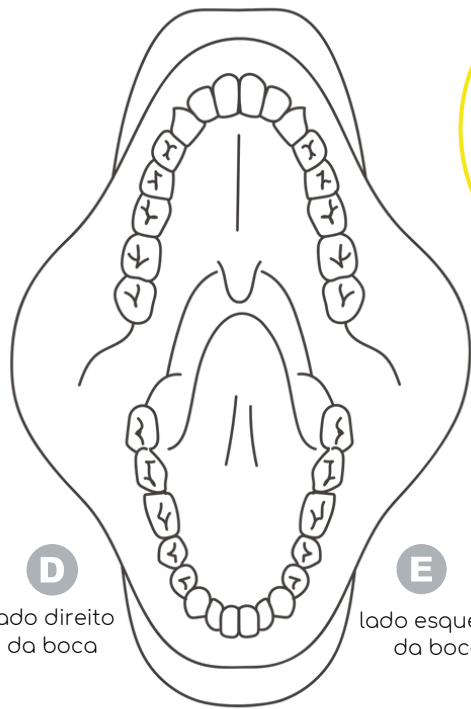
© Copyright 2021 - Todos os conteúdos, especialmente textos, fotografias e gráficos, são protegidos por direitos autorais. Todos os direitos reservados, incluindo reprodução, publicação, edição e tradução, à Deutsche Fanconi-Anämie-Hilfe e.V.



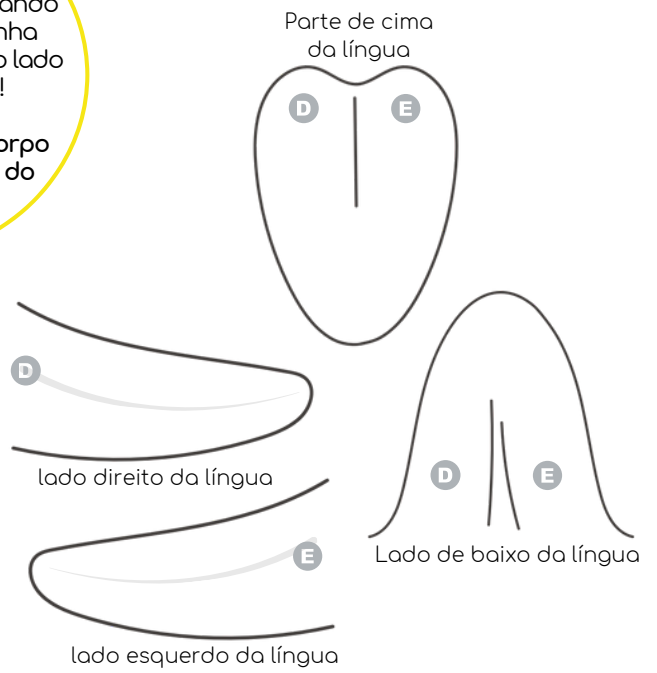ATENÇÃO!
 Na documentação usando o mapa da boca, tenha certeza de se referir ao lado correto do corpo!
 O lado DIREITO do corpo está na ESQUERDA do mapa da boca!



ANOTAÇÕES



ATENÇÃO!
 Na documentação usando o mapa da boca, tenha certeza de se referir ao lado correto do corpo!
 O lado DIREITO do corpo está na ESQUERDA do mapa da boca!



ANOTAÇÕES
