

MUND-SELBSTINSPEKTION FÜR FA-BETROFFENE



Deutsche Fanconi-Anämie-Hilfe e.V.

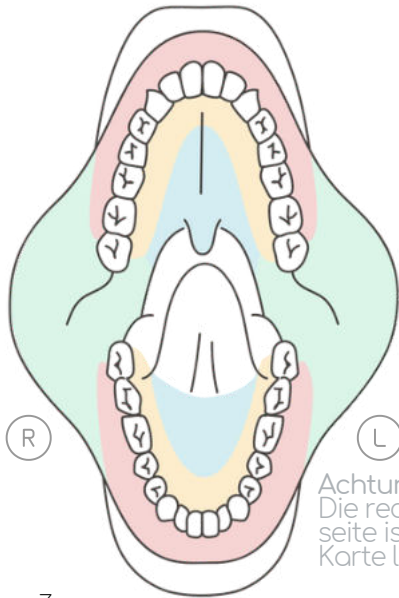


www.fanconi.de/icare

1 Anleitung

Bei FA gibt es häufig auffällige Stellen an der Mundschleimhaut, die kommen und gehen. Im seltensten Fall sind sie bösartig - also kein Grund zur Panik! Wichtig sind eine regelmäßige Beobachtung und Dokumentation. Für den Fall von Veränderungen ist ein frühes Erkennen hilfreich für eine rechtzeitige Behandlung. Wir empfehlen daher neben den regulären Besuchen beim Zahn- und HNO-Arzt eine monatliche Selbstinspektion oder die Sichtung durch eine vertraute Person.

ABLAUF EINER MUND-SELBSTINSPEKTION



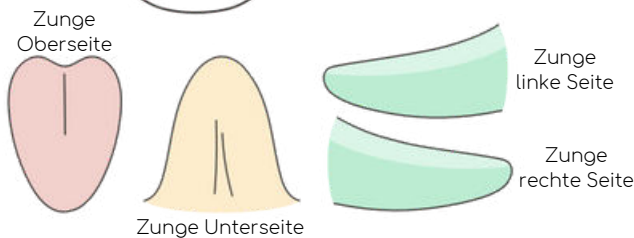
1 OBERKIEFER

- Rund um die Außenseite des Zahnfleisches
- Oberlippe maximal nach oben ziehen
- Rund um die Innenseite des Zahnfleisches
- Kompletter Gaumen
- Rechte Wange bis weit hinten
- Linke Wange bis weit hinten

2 UNTERKIEFER

- Rund um die Außenseite des Zahnfleisches
- Unterlippe maximal nach unten ziehen
- Rund um die Innenseite des Zahnfleisches
- Kompletter Mundboden

Achtung: Die rechte Körperseite ist auf der Karte links!



3 ZUNGE

- Oberseite bis weit hinten
- Zungenunterseite und -spitze
- Komplette rechte Zungenseite
- Komplette linke Zungenseite

WIE SOLL ICH KONTROLLIEREN?

- Systematisch
z.B. immer von rechts nach links
- mit guter Beleuchtung
z.B. Kopf- oder Handylampe verwenden, oder beleuchteter Vergrößerungsspiegel
- Gut dokumentieren:
in Mundkarte einzeichnen & fotografieren (weitere Erklärungen auf den nächsten Seiten)

NACH WAS SOLL ICH SCHAUEN?

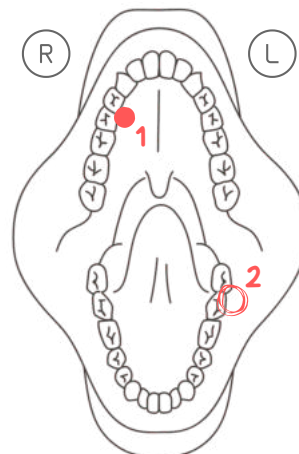
Alle auffälligen Stellen oder Stellen, die "seltsam" oder "anders" sind, notieren! (Bildbeispiele: www.fanconi.de/icare)

MERKMALE ZUM BESTIMMEN

Ist die Stelle neu? Seit wann? Gründe dafür? Welche Veränderungen sehe ich? Welche Farben haben die Stellen? Welche Größe & Beschaffenheit? Schmerzen oder bluten sie?

BEISPIEL EINER DOKUMENTATION

Einzeichnen, nummerieren, beschreiben & fotografieren (auf Mundkarte nächste Seite)



Datum:

04.02.2022

Nummer 1:

Ist schon seit Juli 2021 da, keine Veränderung

Nummer 2:

Seit einer Woche, leicht wund und schmerzt etwas, weiß-rötlich, ca. 3 mm groß, unregelmäßiger Rand

Download der Mundkarte (Dokumentationsblatt): www.fanconi.de/icare oder per E-Mail bestellen.

ALLE INFOS UNTER:
WWW.FANCONI.DE/ICARE

christine.krieg@fanconi.de
velleuer@uni-duesseldorf.de

EMPFEHLUNGEN ZUR ORALEN VORSORGE

- Halbjährliche Vorsorge beim Facharzt bei unauffälliger Mundschleimhaut / bei Auffälligkeiten Kontrolle einmal pro Quartal
- Mund-Selbstinspektion einmal monatlich

MUND-SELBSTINSPEKTION FÜR FA-BETROFFENE



Deutsche
Fanconi-Anämie-
Hilfe e.V.



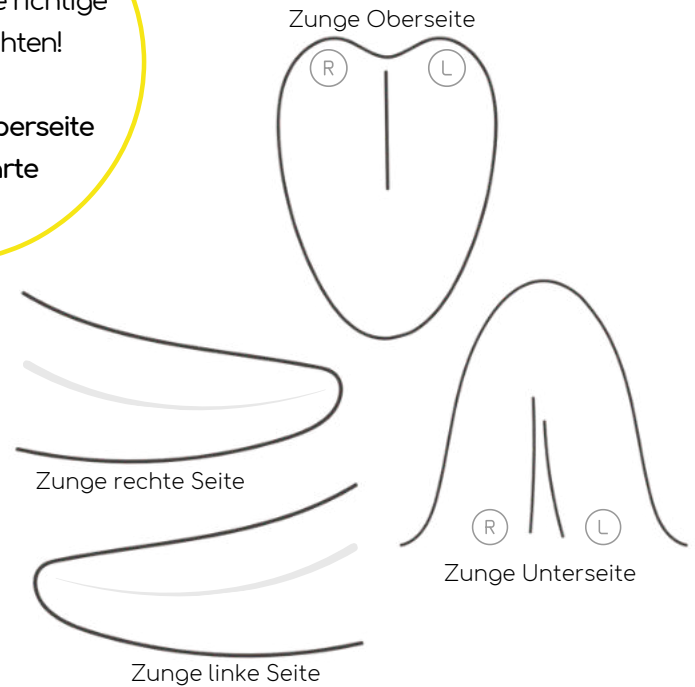
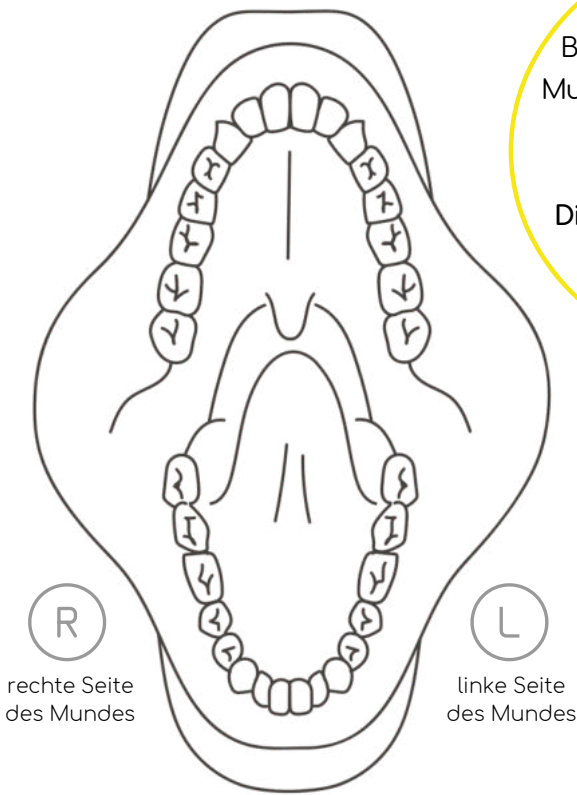
www.fanconi.de/icare

2 Grafische Dokumentation

WICHTIG!

Beim Einzeichnen in die
Mundkarte auf die richtige
Körperseite achten!

Die RECHTE Körperseite
ist auf der Karte
LINKS.



DOKUMENTATION AUFFÄLLIGER STELLEN

- ① In die Skizze auf der **richtigen Seite** einzeichnen (siehe oben)
- ② Stellen nummerieren und genauer beschreiben
- ③ Fotografieren mit guter Beleuchtung (siehe Tipps auf dem nächsten Blatt)

Datum

Nummer 1: Neu/bekannt? Veränderungen? Farbe? Größe & Beschaffenheit? Schmerzen oder Bluten? Gründe dafür?

Nummer 2: Neu/bekannt? Veränderungen? Farbe? Größe & Beschaffenheit? Schmerzen oder Bluten? Gründe dafür?

Nummer 3: Neu/bekannt? Veränderungen? Farbe? Größe & Beschaffenheit? Schmerzen oder Bluten? Gründe dafür?

**ACHTUNG! SIND DEUTLICH AUFFÄLLIGE STELLEN NACH 2-3 WOCHEN
NICHT VERSCHWUNDEN, MÜSSEN SIE VOM ARZT ABGEKLÄRT WERDEN!**

Für weitere auffällige Stellen
bitte die Rückseite nutzen.

**ALLE AUFFÄLLIGEN
STELLEN NOTIEREN
+ FOTOGRAFIEREN!**



Oberkiefer: Außenseite Zahnfleisch (Oberlippe maximal nach oben ziehen) - Innenseite Zahnfleisch - Gaumen - rechte + linke Wange
Unterkiefer: Außenseite Zahnfleisch (Unterlippe maximal nach unten ziehen) - Innenseite Zahnfleisch - Mundboden
Zunge: Oberseite - rechte + linke Zungenseite - Zungenunterseite und -spitze

MUND-SELBSTINSPEKTION FÜR FA-BETROFFENE



Deutsche
Fanconi-Anämie-
Hilfe e.V.



www.fanconi.de/icare

3 Fotografische Dokumentation

DIE DOKUMENTATION

Eine optimale Dokumentation beinhaltet zwei wichtige Schritte: 1. Die Markierung auffälliger Stellen in der Mundlandkarte und deren nähere Beschreibung. 2. Das Anfertigen von Fotos der gesehenen Stelle.

TIPPS & TRICKS FÜR EINE GUTE FOTO-DOKUMENTATION

- Fotos durch eine weitere Person sind wesentlich einfacher zu machen als Selfies (siehe nebenstehend "Rechts-Links-Problem").
- Immer auf gute Ausleuchtung (z.B. Fenster-nähe, Taschenlampe...) und Schärfe achten.
- Lichtreflexe (z.B. durch Blitzlicht) sollten nicht auf der auffälligen Stelle sein.
- Mehrere Fotos mit unterschiedlichen Abständen machen: Bilder mit Umfeld und Bilder im Detail (Achtung: Auf Schärfe achten)

BEISPIELE

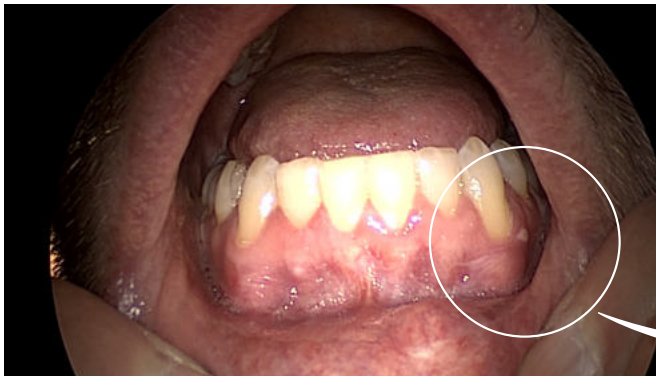

Foto 1: Man kann erkennen, in welchem Verhältnis die "auffällige Stelle" zum gesamten Unterkiefer steht.

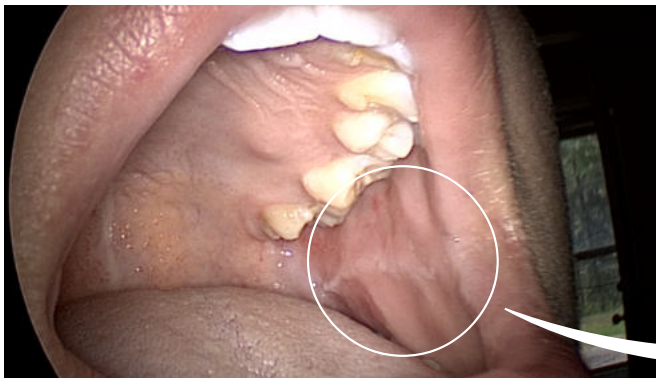

Foto 1: Man kann erkennen, wo genau sich die "auffällige Stelle" im Mund befindet.

FOTO-DOKUMENTATION IST WICHTIG!

Zu schnell vergisst man, wie eine auffällige Stelle z.B. noch zwei Wochen zuvor aussah. Die Fotos helfen dabei, den genauen Verlauf (Verbesserung, Verschlimmerung, oder gleichbleibend) zu beobachten und festzuhalten.

ACHTUNG: RECHTS-LINKS-PROBLEM!

Die Verkehrung der Seiten sind eine Herausforderung für eine korrekte Dokumentation. Unterschiedliche Kameras beim Fotografieren haben verschiedene Ergebnisse:

Front-Kamera (Selfie): Rechte Körperseite ist tatsächlich rechts beim Betrachten der Bilder.
Rück-Kamera (Haupt-Kamera): Rechte Körperseite wird zu linker Seite beim Betrachten der Bilder.

DESHALB:
DIE AUFFÄLLIGEN STELLEN UNBEDINGT IN DER GRAFISCHEN MUNDLANDKARTE KORREKT EINZEICHNEN!!!

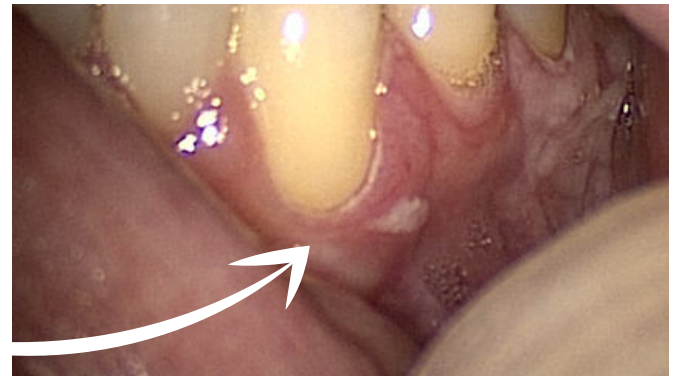

Foto 2: Man kann die gesehene Stelle im Detail erkennen, sie ist scharf, richtig belichtet (nicht zu dunkel, nicht zu hell) und hat keine Reflexion.

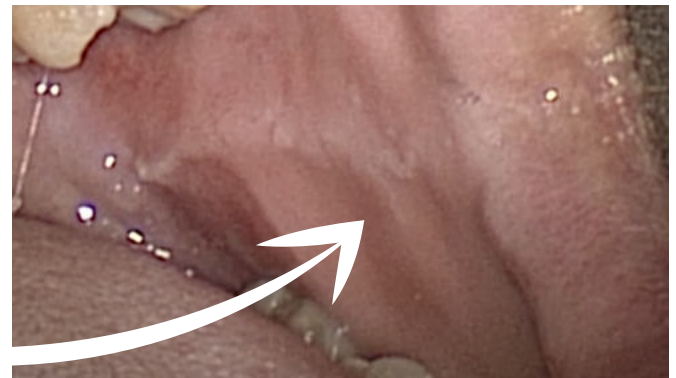


Foto 2: Man kann die gesehene Stelle im Detail ohne Reflexion erkennen.

ALLE INFOS UNTER: WWW.FANCONI.DE/ICARE

christine.krieg@fanconi.de
velleuer@uni-duesseldorf.de

EMPFEHLUNGEN ZUR ORALEN VORSORGE

- Halbjährliche Vorsorge beim Facharzt bei unauffälliger Mundschleimhaut / bei Auffälligkeiten Kontrolle einmal pro Quartal
- Mund-Selbstinspektion einmal monatlich

MUND-SELBSTINSPEKTION FÜR FA-BETROFFENE

Beispiele Läsionen



Deutsche Fanconi-Anämie-Hilfe e.V.



www.fanconi.de/icare

FRÜHE ERKENNUNG VON VERÄNDERUNGEN

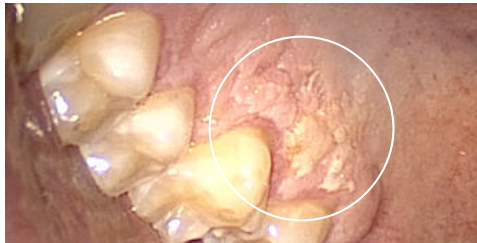Bei FA gibt es häufig auffällige Stellen an der Mundschleimhaut, die kommen und gehen. Im seltensten Fall sind sie bösartig - also kein Grund zur Panik! Wichtig sind eine regelmäßige Beobachtung und Dokumentation. Für den Fall von Veränderungen ist ein frühes Erkennen hilfreich für eine rechtzeitige Behandlung. Wir empfehlen daher neben den regulären Besuchen beim Zahn- und HNO-Arzt eine monatliche Selbstinspektion oder die Sichtung durch eine vertraute Person.

WAS SIND "AUFFÄLLIGE STELLEN" (LÄSIONEN)?

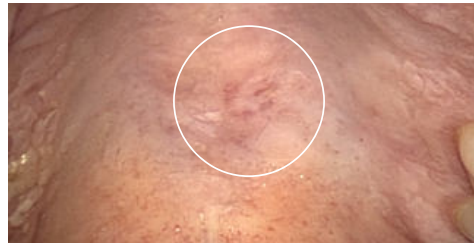Selbstinspektionen ersetzen nicht den regulären Arztbesuch! Dennoch ist es sehr hilfreich, die Mundhöhle regelmäßig selbst zu inspizieren und nach "auffälligen Stellen" zu suchen. Die Bilder zeigen Beispiele von deutlich "andersartigen" Stellen, die auf alle Fälle beobachtet und dokumentiert werden sollen. Auch wenn Stellen kleiner und nicht ganz so deutlich sichtbar sind, sollen sie erfasst werden. Nur so ist ein Vergleich über Wochen/Monate/Jahre möglich.

BEISPIELE FÜR LÄSIONEN

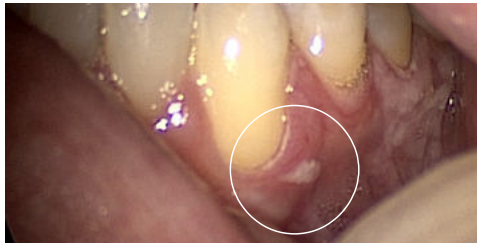Deutlich sichtbare Läsionen OHNE Krebs- oder Krebsvorläuferzellen (nach Abklärung durch einen Facharzt!*)



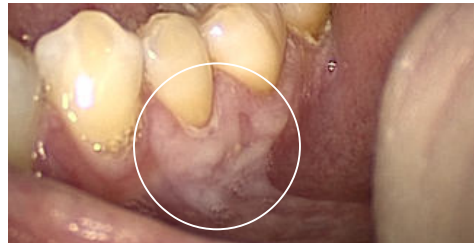Ausgeprägte weiße Stelle am Oberkiefer



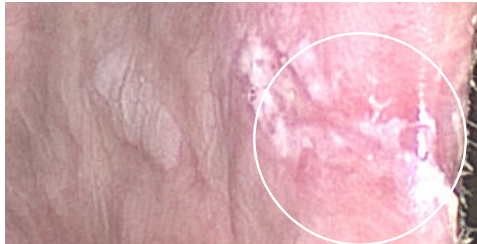
Leichte Rötung und helle Flecken am Gaumen



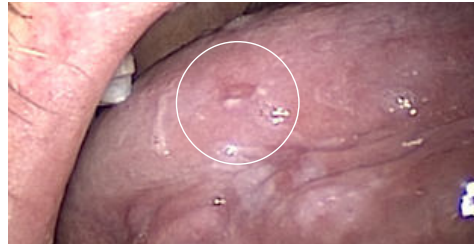Kaum sichtbare weiße Stelle am Unterkiefer



Helle Fläche am Unterkiefer

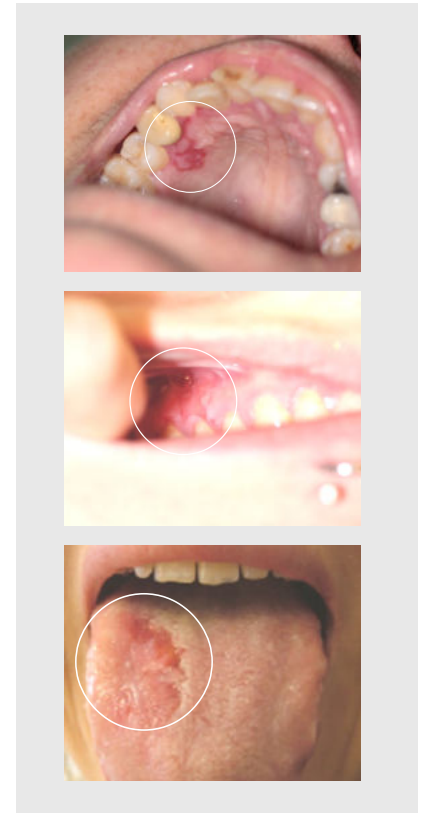


Weißer Stellen am Mundwinkel



Kaum sichtbare rot-weiße Stelle am Zungenrand

Läsionen MIT Krebs- oder Krebs-Vorläuferzellen



***WICHTIG: Sind deutlich auffällige Stellen nach 2-3 Wochen nicht verschwunden, müssen sie vom Facharzt abgeklärt werden!**

HILFE ZUM BESTIMMEN

Diese Fragen helfen beim Aufspüren von kaum sichtbaren Veränderungen: Ist die Stelle neu? Seit wann genau ist sie vorhanden? Kenne ich Gründe dafür? Welche Veränderungen sehe ich? Welche Farben haben die Stellen? Welche Größe und Beschaffenheit haben Sie? Schmerzen oder bluten sie? Alle derartigen Details notieren!

Sobald eine Stelle nicht nur "weißliche" Erscheinungen hat, sondern "weiß-rot" bzw. "deutlich rot" oder "rot-blutig" ist, raten wir zur sofortigen Vorstellung und Abklärung beim Facharzt.

ALLE INFOS UNTER: WWW.FANCONI.DE/ICARE

christine.krieg@fanconi.de
velleuer@uni-duesseldorf.de

EMPFEHLUNGEN ZUR ORALEN VORSORGE

- Halbjährliche Vorsorge beim Facharzt bei unauffälliger Mundschleimhaut / bei Auffälligkeiten Kontrolle einmal pro Quartal
- Mund-Selbstinspektion einmal monatlich

MUND-SELBSTINSPEKTION FÜR FA-BETROFFENE

Mundkarte zur Dokumentation



Deutsche
Fanconi-Anämie-
Hilfe e.V.



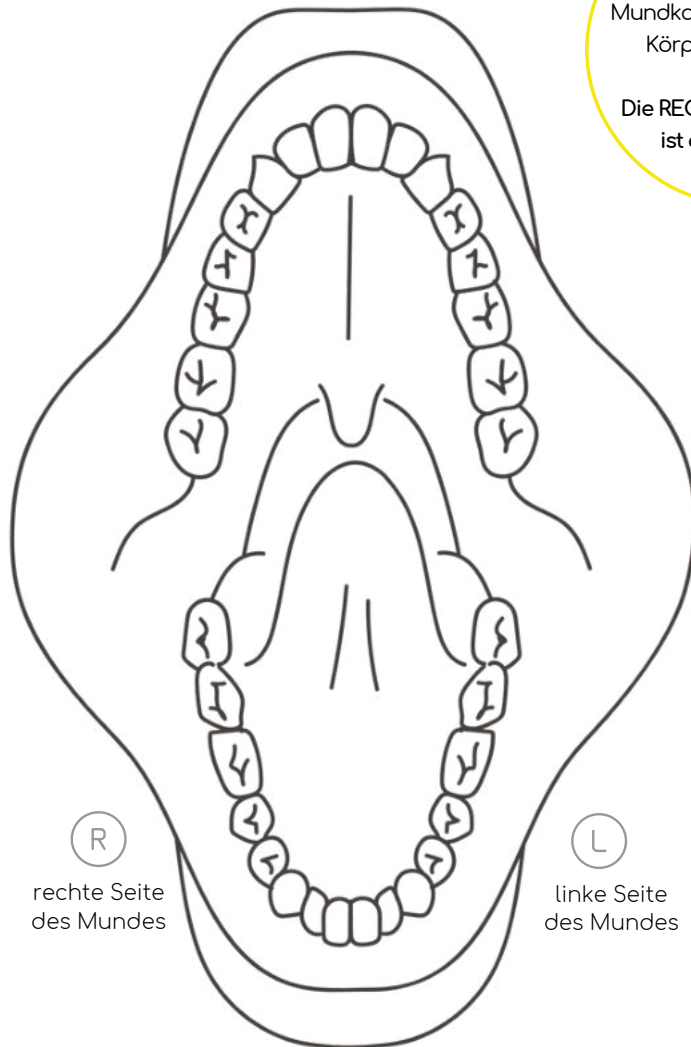
www.fanconi.de/icare

Datum

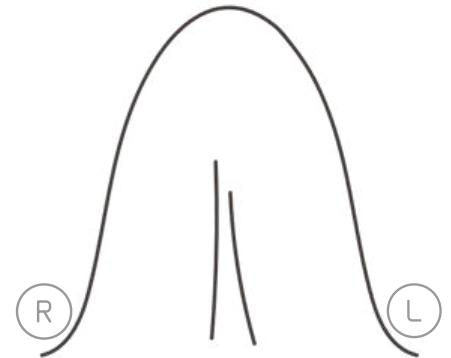
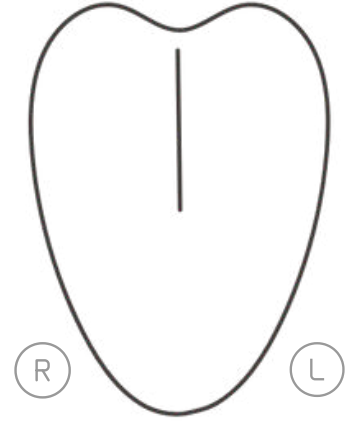
WICHTIG!

Beim Einzeichnen in die
Mundkarte auf die richtige
Körperseite achten!

Die RECHTE Körperseite
ist auf der Karte
LINKS.



Zunge Oberseite



Zunge Unterseite



Zunge rechte Seite



Zunge linke Seite

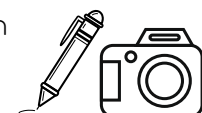Notizen

**ACHTUNG! SIND DEUTLICH AUFFÄLLIGE STELLEN NACH
2-3 WOCHEN NICHT VERSCHWUNDEN, MÜSSEN SIE VOM
ARZT ABGEKLÄRT WERDEN!**

ALLE INFOS UNTER: WWW.FANCONI.DE/ICARE

INSPEKTION & DOKUMENTATION

- ① In die Skizze einzeichnen
- ② Genauer Beschreiben
- ③ Fotografieren



Oberkiefer: Außenseite Zahnfleisch/Oberlippe maximal nach oben ziehen/Innenseite Zahnfleisch/Gaumen/Rechte Wange/ Linke Wange
Unterkiefer: Außenseite Zahnfleisch/Unterlippe maximal nach unten ziehen/Innenseite Zahnfleisch/Mundboden
Zunge: Oberseite/rechte Zungenseite/linke Zungen-seite/Zungenunterseite und -spitze